

**PRIKAZ SLUČAJA BOLESNICE SA BROOKE–SPIEGLER SINDROMOM**Gordana Savčić<sup>1</sup>, Mirjana Paravina<sup>2</sup>, Mladen Koravović<sup>3</sup><sup>1</sup>Odeljenje dermatovenerologije, Dom zdravlja Kragujevac, Kragujevac, Srbija<sup>2</sup>Medicinski fakultet, Univerzitet u Nišu, Niš, Srbija<sup>3</sup>Farmaceutski fakultet, Univerzitet u Beogradu, Beograd, Srbija**A CASE REPORT OF A FEMALE PATIENT WITH BROOKE-SPIEGLER SYNDROME**Gordana Savčić<sup>1</sup>, Mirjana Paravina<sup>2</sup>, Mladen Koravović<sup>3</sup><sup>1</sup>Department of Dermatovenerology, Health Centre Kragujevac, Kragujevac, Serbia<sup>2</sup>Faculty of Medical Sciences, University of Niš, Niš, Serbia<sup>3</sup>Faculty of Pharmacy, University of Belgrade, Belgrade, Serbia**SAŽETAK**

Brooke–Spiegler sindrom je retko autozomno dominantno nasledno oboljenje s varijabilnom penetracijom gena. Sindrom se manifestuje pojavom tri tipa tumora: multipli cilindromi, trihoepiteliomi i spiradenomi. Tumori mogu da prekriju čitavu poglavinu u vidu turbana, tako da se kao sinonim za ovu bolest koristi i naziv Turban tumor.

U radu je iznet prikaz slučaja bolesnice, starosti 48 godina, s tipičnom kliničkom slikom Brook–Spiegler sindroma, koja ima pozitivnu porodičnu anamnezu. Brook–Spiegler sindrom ispoljio se kod majke, dve sestre, brata i sestričine naše bolesnice. Kao terapija ovog sindroma preporučuje se hirurško lečenje, koje je naša bolesnica odbila iz ličnih razloga zbog straha od gubitka kose.

**Ključne reči:** Brooke–Spiegler sindrom, cilindrom, trihoepiteliom, Turban tumor.

**ABSTRACT**

Brooke–Spiegler syndrome is a rare autosomal dominant hereditary disease with variable penetration. The syndrome is manifested by the appearance of three types of tumors: multiple cylindromas, trichoepitheliomas and spiradenomas. Tumors can cover the entire scalp in the form of turban, so Turban tumor is usually a synonym for this disease.

We presented a patient with a typical clinical picture of Brooke–Spiegler syndrome, who has a positive family history (mother, two sisters, brother and niece). Recommended therapy for this syndrome is surgical treatment. She did not accept surgical treatment, because she was afraid of losing her hair.

**Keywords:** Brooke–Spiegler syndrome, Cylindroma, Trichoepithelioma, Turban tumors.

**UVOD**

Brooke–Spiegler sindrom (BRSS) retka je autozomno dominantna nasledna bolest s varijabilnom penetracijom (1, 2). Češće se javlja kod žena (3), obično u drugoj i trećoj dekadi života (4). Brooke–Spiegler sindrom se manifestuje pojavom tri vrste tumora: multipli cilindromi, trihoepiteliomi i spiradenomi.

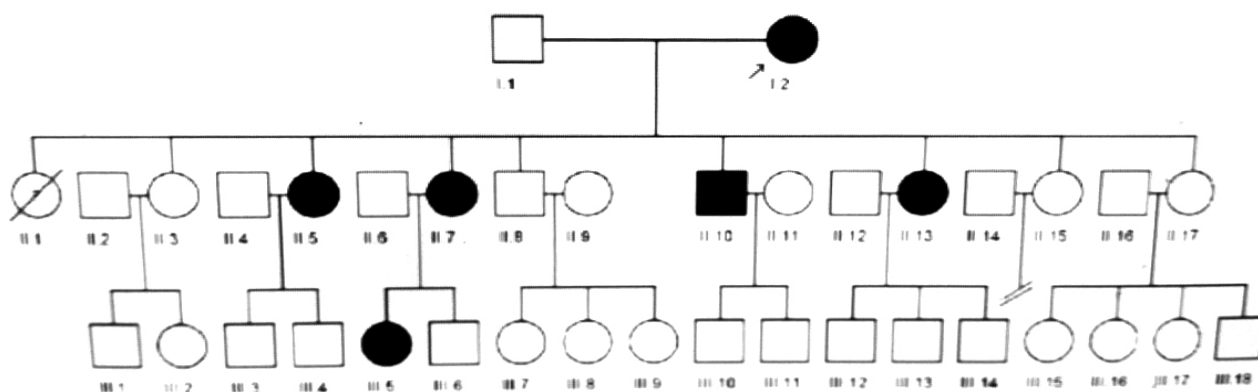
Svi tumori kože počinju da se javljaju nakon dvadesete godine, prvo na poglavinu, a zatim i na drugim delovima tela (5). To su cilindromi, različitog broja i veličina, od nekoliko do multiplih promena, koji prekrivaju čitavu poglavinu, obično bez subjektivnih simptoma. Tipični trihoepiteliomi, u formi žučkastih papula i malih nodula, obično se nalaze na licu i uzrok su psihosocijalnih problema obolelih zbog njihove lokalizacije (6). Spiradenomi u formi pojedinačnih tumora najčešće su lokalizovani na gornjim delovima trupa, gornjim ekstremitetima i retko na grudima.

**PRIKAZ SLUČAJA**

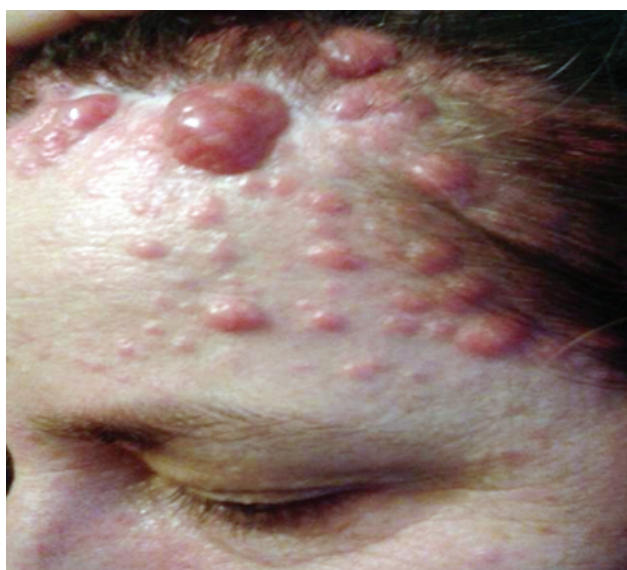Prikazana bolesnica od 48 godina ima promene po koži glave i gornjeg dela trupa. Uzeta je detaljna lična i porodična anamneza i urađen fizikalni pregled.

Anamnestički, prve promene javile su se u 23. godini u formi čvorića na poglavinu koji su s vremenom rasli i pojedinačnih čvorića na koži trupa. Od drugih oboljenja kod bolesnice su prisutni varikoziteti i ulceracije na potkolenicama. Ima tri sina, jednog od 24 godine i blizance od 22 godine, kod kojih nisu ispoljene promene po koži u smislu BRSS. Takođe, ustanovljena je pozitivna porodična anamneza. Ispoljen BRSS imaju majka od 80 godina, dve sestre od 56 i 54 godine, brat koji ima 50 godina i sestričina starosti 34 godine, što je shematski prikazano na slici 1. Majka i sestre su imale vešestruke hirurške intervencije s histopatološkom verifikacijom promena, a analiza je pokazala da je reč o cilindromima i spiradenomima. Brat je imao čak 20 hirurških intervencija, postavljena je histopatološka potvrda da je reč o cilindromima i spiradenomima, osim što je u jednoj promeni imao i Ca basocellulare.

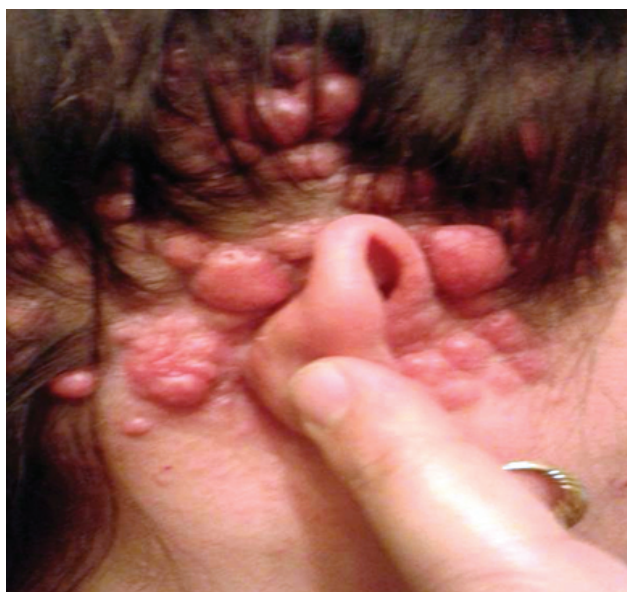Fizikalnim pregledom ustanovljeno je da kod bolesnice u predelu čela i poglavine (slika 2) i obostrano retroaurikularno (slika 3) postoje brojne tumefakcije veličine 0,5 - 3 cm, glatke sjajne površine sa teleangiektazijama. Takođe, ima i promene na vratu i



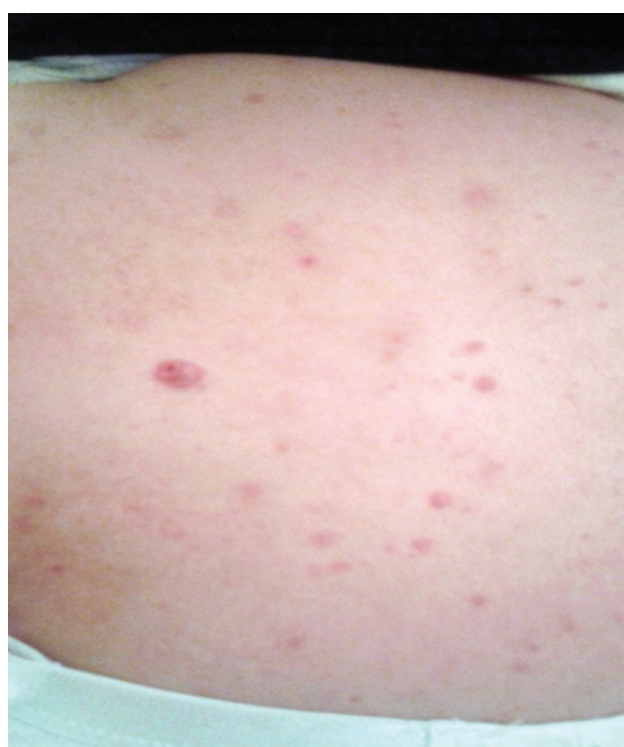Slika 1. Oboleli članovi porodičnog stabla, počevši od majke



Slika 2. U predelu čela i na poglavini brojne tumefakcije sjajne, glatke površine mestimično s teleangiektazijama



Slika 3. Multiple tumefakcije sličnih karakteristika u retroaurikularnom predelu



Slika 4. Pojedinačne, jasne formacije boje kože, veličine oko 0,5 cm, s palpabilnim tumorskim nodulima ispod njih na leđima

leđima, i to: pojedinačne, jasne formacije boje kože, veličine oko 0,5 cm sa palpabilnim tumorskim nodulima ispod njih (slika 4) i male žućkasto prebojene papilomatozne prominencije. Kod bolesnice su urađene i rutinske laboratorijske analize krvi koje su bile u granicama referentnih vrednosti.

Pacijentkinji je ponuđeno operativno lečenje promena zbog HP verifikacije, što je ona odbila iz estetskih razloga, pa je dijagnoza postavljena na osnovu kliničke slike, pozitivne porodične anamneze, kao i HP potvrde tumora obolelih članova porodice, čime je ustanovljeno da je reč o BRSS. Terapija izbora kod BRSS je hirurško lečenje, koje je i predloženo našoj bolesnici.

## DISKUSIJA

Dijagnoza BRSS zasniva se na ličnoj i porodičnoj anamnezi, kliničkoj slici, patohistološkoj analizi, genetičkim ispitivanjima, dermoskopiji i kompjuterizovanoj tomografiji.

Genetičke studije determinišu da je BRSS prouzrokovan heterozigotnom mutacijom Cylindromatose gena – CYLD (7–9) lociranom na hromozomu 16q12–q13 (10). U ranijoj literaturi familijarna su cilindromatoza ili Ansell–Spiegler syndrome i multipla familijarna trihoepiteliomatoza odnosno Brooke–Fordyce trichoepithelioma, opisivane kao posebne bolesti. Novija saznanja ukazuju na to da ovi sindromi, koji predstavljaju rezultat defekta u putativnoj stem ćelijskoj regulaciji folikulo-sebacealne apokrine jedinice, što omogućava razvoj različitih tumora kože (11, 12), ne dele samo zajedničku genetsku osnovu, već predstavljaju i fenotipske varijacije iste bolesti (13). Gen CYLD ima tumorsupresivnu funkciju u razvoju različitih karcinoma, kao što su karcinom kolona, pluća, melanom, multipli mijelom i drugi (8), tako da osoba sa mutiranim supresornim CYLD genom ima visok rizik od razvoja ovih tumora (14).

Brooke–Spiegler sindrom nije izlečiva bolest. Terapija izbora je hirurško lečenje jer daje najbolji estetski rezultat i sprečava ili umanjuje komplikacije u smislu nastanka malignih tumora kože i prethodno navedenih karcinoma. U terapiji se primenjuju: ekscizija solitarnih lezija, elektrohirurgija, dermoabrazija, laser (15, 16), fotodinamska terapija, elektrodesekacija i kiretaža (17), krio terapija, ekstenzivna plastična hirurgija, a ponekad i multiple procedure (18, 19). U literaturi su opisani pokušaji primene konzervativne terapije, koji su podrazumevali primenu antiinflamatornih agenasa, steroida i drugih nesteroidnih lekova (6). Takođe, u literaturi je opisana kombinovana terapija natrijum-salicilata i prostaglandina A (2, 7). Opisani su i pokušaji konzervativne terapije kombinovanjem aspirina, adalimumaba i topikalnog imikvimoda (20–23), imikvimoda i topikalnih retinoida (24). Međutim, terapija koja poboljšava kozmetički aspekt i prevenira i minimizira ostale komplikacije jeste hirurška terapija (25).

Treba napomenuti da kod BRSS postoji mogućnost nastanka maligne alteracije s razvojem metastaza (8). Bolesnici s dijagnostikovanim BRSS treba da budu redovno praćeni zbog ovakve prirode bolesti.

## ZAKLJUČAK

Brooke–Spiegler sindrom je retka bolest s preporučenom hirurškom terapijom. Prikazali smo slučaj bolesnice sa tipičnom kliničkom slikom BRSS, koja ima pozitivnu porodičnu anamnezu, čiji su članovi porodice

podvrgavani višestrukim hirurškim intervencijama sa patohistološkom verifikacijom promena, koja potvrđuje da je reč o BRSS. Ovaj sindrom, pre svega, značajno utiče na kvalitet života i dovodi do ispoljavanja različitih psihosocijalnih problema. Naša bolesnica nije prihvatila hirurško lečenje zbog straha od gubitka kose. Hirurška terapija značajno bi smanjila cilindrome u predelu glave, što bi popravilo kvalitet njenog života, ali je ona odlučila da je za nju gubitak kose kozmetički neprihvatljiviji.

Rano prepoznavanje BRSS je imperativ zbog potencijalnog umnožavanja lezija, rizika od maligne alteracije i povezanosti s drugim neoplazmama.

## SKRAĆENICE

BRSS – Brooke–Spiegler sindrom (engl.)  
CYLD – Cylindromatose gen (engl.)  
HP – histopatološki

Rad je izvršen u Domu zdravlja Kragujevac i na Medicinskom fakultetu Univerziteta u Nišu.

## NAPOMENA

Deo ovog rada prezentovan je kao poster na XX kongresu Udruženja dermatovenerologa Srbije

## LITERATURA

1. Singh DD, Naujiks C, Depprich R, et al. Cylindroma of head and neck: Review of the literature and report of two cases. *J Craniomaxillofac Surg* 2013; 41: 516–21.
2. Manchanda K, Bansal M, Bhayana AA, Pandey SS. Brooke–Spiegler Syndrome: A Rare Entity. *Int J Trichology* 2012; 4: 29–31.
3. Kim C, Kovich OI, Dosik J. Brooke–Spiegler syndrome. *Derm Onlyne J* 2007; 13: 10.
4. Taylor RS, Perone JB, Kaddu S, Kerl H. Appendage Tumours and Hamartomas of the Skin. In: Wolf K, Goldsmith LA, Katz SI, Gilchrist BA, Paller AS, Leffell DJ, eds. *Fitzpatrick's Dermatology in General Medicine*. 7th ed. Mc Graw Hill Medical, 2008: 1068–87.
5. Colonje E. Tumours of the Skin Appendages. In: Burns T, Breathnach S, Cox N, Griffiths C, eds: *Rook's Textbook of Dermatology*. 8th ed. Wiley-Blackwell, 2010: 53.
6. Yitlok SJ, Echejoh GO, Mohammad AM, Ituen AM, Ogoche MI, Dades O. Multiple familial trichoepithelioma: a case report and review of literature. *Niger J Clin Pract* 2010; 13: 230–2.



7. Dubois A, Wilson V, Bourn D, Rajan N. CYLD Genetic Testing for Brooke–Spiegler Syndrome, Familial Cylindromatosis and Multiple Familial Trichoepitheliomas. *PLoS Curr* 2015; 19: 7.
8. Massoumi KC, Shaw-Hullgren G, Massoumi R. Tumor Suppressor Function of CYLD in Nonmelanoma Skin Cancer. *J Skin Cancer*. 2011:614097.
9. Chen M, Liu H, Fu X. Brooke–Spiegler syndrome associated with cylindroma, trichoepithelioma and eccrine spiradenoma. *Int J Dermatol* 2013; 52:1602–4.
10. Biggs PJ, Wooster R, Ford D, et al. Familial cylindromatosis (turban tumour syndrome) gene localised to chromosome 16q12–q13: evidence for its role as a tumour suppressor gene. *Nat Genet* 1995;11: 441–3.
11. Fenske C, Banerjee P, Holden C, Carter N. Brooke–Spiegler syndrome locus assigned to 16q12–q13. *J Invest Dermatol* 2000; 114: 1057–8.
12. Leonard N, Chaggar R, Jones C, Takahashi M, Nikitopoulou A, Lakhani SR. Loss of heterozygosity at cylindromatosis gene locus, CYLD, in sporadic skin adnexal tumours. *J Clin Pathol* 2001; 54: 689–92.
13. Bowen S, Gill M, Lee DA, et al. Mutation in the CYLD gene in Brooke–Spiegler Syndrome, Familial Cylindromatosis, and Multiple Familial Trichoepitheliomas: Lack of Genotype-Phenotype Correlation. *J Invest Dermatol* 2005; 124: 919–20.
14. Rajan N, Elliott R, Clewes O, et al. Disregulated TRK signalling is a therapeutic target in CY defective tumours. *Oncogene* 2011; 30: 4242–60.
15. Rallan D, Harland CC. Brooke–Spiegler syndrome: treatment with laser ablation. *Clin Exp Dermatol* 2005; 30: 355–7.
16. Tarstedt M, Molin L. Nd: Yag laser for effective treatment of multiple cylindroma of the scalp. *J Cosm Laser Ther* 2004; 6: 41–3.
17. Chauchan DS, Guruprasad Y. Dermal cylindroma of the scalp. *Natl J Maxillofac Surg* 2012; 3: 59–61.
18. Goldman B. Total excision of the scalp and portions of the face; restoration by skin grafting: the surgical management of massive cylindroma of the scalp and face. *Ann Surg* 1951; 133: 555–60.
19. De Backer A, Houte KV, Duinslaeger L, Wylock P. Familial dermal eccrine cylindroma (turban tumor) – A report of two cases with emphasis on the surgical approach. *Eur J Plast Surg*. 1986; 9: 113–6.
20. Trufant J, Robinson M, Patel R. A case of Brooke–Spiegler syndrome. *Dermatol Online J* 2012; 18: 16.
21. Brummelkamp TR, Nijman SM, Dirac AM, Bernards R. Loss of the cylindromatosis tumour suppressor inhibits apoptosis by activating NF-kappaB. *Nature*. 2003; 424: 797–801.
22. Fisher GH, Geronemus RG. Treatment of multiple familial trichoepitheliomas with a combination of aspirin and a neutralizing antibody to tumor necrosis factor alpha: A case report and hypothesis of mechanism. *Arch Dermatol*. 2006; 142: 782–3.
23. LoPiccolo MC, Sage RJ, Kouba DJ. Comparing ablative fractionated resurfacing, photodynamic therapy, and topical imiquimod in the treatment of trichoblastomas of Brooke–Spiegler Syndrome: a case study. *Dermatol Surg*. 2011; 37: 1047–50.
24. Urquhart JL1, Weston WL. Treatment of multiple trichoepitheliomas with topical imiquimod and tretinoin. *Pediatr Dermatol*. 2005; 22: 67–70.
25. Parren LJ, Bauer B, Hamm H, Frank J. Brooke–Spiegler syndrome complicated by unilateral hearing loss. *Int J Dermatol*. 2008; 47: 56–9.